

UroImAgen

Tratado de **Urología** en Imágenes

Reservados todos los derechos de los propietarios del copyright.

Prohibida la reproducción total o parcial de cualquiera de los contenidos de la obra.

© **Editores: Ángel Villar-Martín, Jesús Moreno Sierra, Jesús Salinas Casado**

© Los autores

© Editorial: LOKI & DIMAS

El contenido de esta publicación se presenta como un servicio a la profesión médica, reflejando las opiniones, conclusiones o hallazgos de los autores. Dichas opiniones, conclusiones o hallazgos no son necesariamente los de Almirall, por lo que no asume ninguna responsabilidad sobre la inclusión de los mismos en esta publicación.

ISBN: 978-84-940671-7-4

Depósito legal: M-24989-2013

Patrocinado por:



Soluciones pensando en ti

COMPLICACIONES UROLÓGICAS MÁS FRECUENTES TRAS CIRUGÍA GINECOLÓGICA. DIAGNÓSTICO POR IMAGEN

INTRODUCCIÓN.....	3
INFECCIÓN URINARIA POSTOPERATORIA.....	4
LESIONES RENALES EN RIÑONES PÉLVICO-DISTÓPICOS.....	5
LESIONES URETERALES.....	5
LESIONES VESICALES Y URETRALES.....	8
BIBLIOGRAFÍA.....	11

COMPLICACIONES UROLÓGICAS MÁS FRECUENTES TRAS CIRUGÍA GINECOLÓGICA. DIAGNÓSTICO POR IMAGEN

Antonio J. Hernández Sánchez, María Fasero Laiz, Francisco Javier García Santos.

Servicio de Ginecología. Hospital San Carlos. Madrid.

INTRODUCCIÓN

Las complicaciones urológicas, durante y después de una cirugía ginecológica, son relativamente frecuentes. Las exploraciones urológicas, que, a veces, se realizan antes de una intervención, pueden facilitar el diagnóstico de malformaciones congénitas de los riñones y de las vías urinarias, de pielonefritis crónica y de sus secuelas, y de procesos inflamatorios o neoplásicos, primariamente extravesicales, que afecten secundariamente a la vejiga¹.

Entre las pruebas diagnósticas se pueden incluir: el análisis de orina, la determinación de creatinina y urea, la radiografía simple de abdomen, la urografía intravenosa y la cistoscopia; aunque, no siempre van a realizarse. Estas exploraciones pueden ayudar a prevenir este tipo de lesiones, aunque, como ya veremos, la mayoría de estas lesiones aparecen en pacientes sin factores de riesgo.

Las complicaciones urológicas más frecuentes son:

- Infección urinaria postoperatoria.
- Lesiones renales.
- Lesiones ureterales.
- Lesiones vesicales.
- Fístulas.
- Lesiones uretrales.

INFECCIÓN URINARIA POSTOPERATORIA

Suelen ser consecuencia de medidas diagnósticas preoperatorias. Se manifiestan entre el tercer y quinto día después de un sondaje vesical o de una cistoscopia. Suelen ser más frecuentes en personas obesas, en las que el sondaje estéril realizado en la cama, o en la mesa de quirófano, puede ser técnicamente difícil.

Para el sondaje permanente preoperatorio es fundamental la correcta separación de los labios menores, la limpieza escrupulosa del orificio ureteral externo y el uso de sondas estériles desechables con una sonda balón con dispositivo de recogida de orina en sistema cerrado, empleando como lubricante un preparado envasado de forma estéril. El peligro de infección urinaria es menos frecuente utilizando un drenaje vesical suprapúbico, aunque no suele ser necesario utilizarlo. De todas formas, el empleo sistemático de la profilaxis antibiótica preoperatoria ha reducido de forma muy marcada la incidencia de esta complicación.

LESIONES RENALES EN RIÑONES PÉLVICO-DISTÓPICOS

El conocimiento de este tipo de alteraciones es muy importante para el ginecólogo, por las implicaciones que puede tener en cirugía pélvica. La regla general que se sigue en las lesiones intraoperatorias de los riñones pélvico-distópicos es la conservación del órgano. En las lesiones vasculares, hay que tener en cuenta que, estos riñones, tienen, generalmente, una vascularización múltiple procedente de la aorta y la arteria ilíaca primitiva, por lo que la pérdida de porciones del parénquima no suele ocasionar un daño renal global irreversible.

LESIONES URETERALES

Es una complicación relativamente frecuente en cirugía pélvica (hasta el 75 % de los casos, derivan de cirugía ginecológica; la mayoría de ellos, de cirugía abdominal). Hay publicadas tasas del 0,4-2,5 % en cirugía por procesos benignos, incrementándose el riesgo del 5 al 8 % en cirugía oncológica², y, sólo una tercera parte de éstas, se reconocen de forma intraoperatoria. En cirugía laparoscópica hay publicadas tasas de 1 al 2,2 %, y solo se reconocen, de forma intraoperatoria, un 30 % de ellas³. Shen⁴ publica una tasa del 0,15 % de lesión ureteral en 2.702 histerectomías vaginales asistidas por laparoscopia (HVAL); mientras que Soong⁵, en 7.725 HVAL, publica cifras del 0,1 %.

Según su género, pueden distinguirse las siguientes formas¹:

- Denudación extensa con lesión de los vasos longitudinales de la pared ureteral, incluso con formación de un hematoma en la adventicia.
- Perforación tangencial.
- Aplastamiento prolongado.

- Sección de más de dos tercios de la circunferencia o sección completa.
- Sutura en torno al uréter, o su perforación.
- Lesiones por electrocoagulación.

Las lesiones ureterales más frecuentes en cirugía abdominal y vaginal, se describen en la **Figura 1** y **Figura 2**⁶ (Tomadas de Chan JK *et al*).

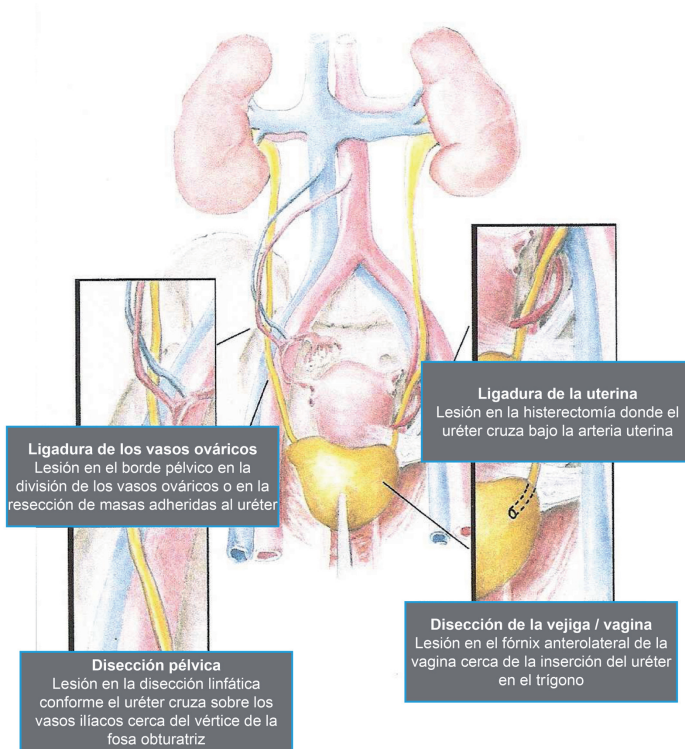


Figura 1. Localizaciones anatómicas más frecuentes de lesión ureteral en cirugía ginecológica abdominal.

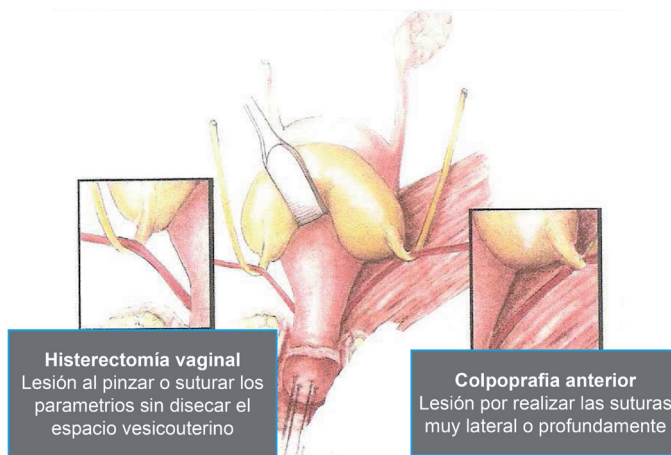


Figura 2. Localizaciones anatómicas más frecuentes de lesión ureteral en cirugía ginecológica vaginal.

Aunque estas lesiones suelen aparecer en pacientes sin factores de riesgo, hay circunstancias que lo aumentan, de forma considerable, como son todas aquellas situaciones en las que la normal anatomía del uréter queda alterada: la endometriosis, las grandes masas ováricas, los miomas intraligamentarios grandes, la enfermedad inflamatoria pélvica, la cirugía oncológica, los cambios producidos por radioterapia y la cirugía pélvica previa con adherencias firmes y extensas. Otros factores de riesgo más inusuales son las anomalías congénitas del aparato excretor.

La mejor forma de evitar estas lesiones es la identificación rutinaria del recorrido del uréter en la pelvis, en especial, en aquellas regiones en las que es más susceptible de ser lesionado^{3,6}. La cateterización ureteral bilateral profiláctica preoperatoria, no sólo no reduce de forma significativa la incidencia de lesiones, sino que puede incrementar otras alteraciones por el fenómeno irritativo que puede suponer.

En la cirugía vaginal, debemos obtener un espacio vesicouterino adecuado para proteger los uréteres. Se puede conseguir mediante la tracción hacia abajo del cérvix, y, ascendente, hacia la vejiga. También, es muy seguro ligar, cortar y suturar, pequeñas porciones de tejido a nivel paracervical y parametrial próximas al útero.

Si se sospecha la lesión de forma intraoperatoria, el cirujano debe identificar el uréter para evaluar la severidad y naturaleza de la lesión. Si no puede ser identificada de forma adecuada, puede emplearse la inyección intravenosa de índigo carmín, que ayuda a confirmar e identificar la lesión. Si la orina de la sonda es azul, puede asegurarse que, al menos, uno de los uréteres está indemne.

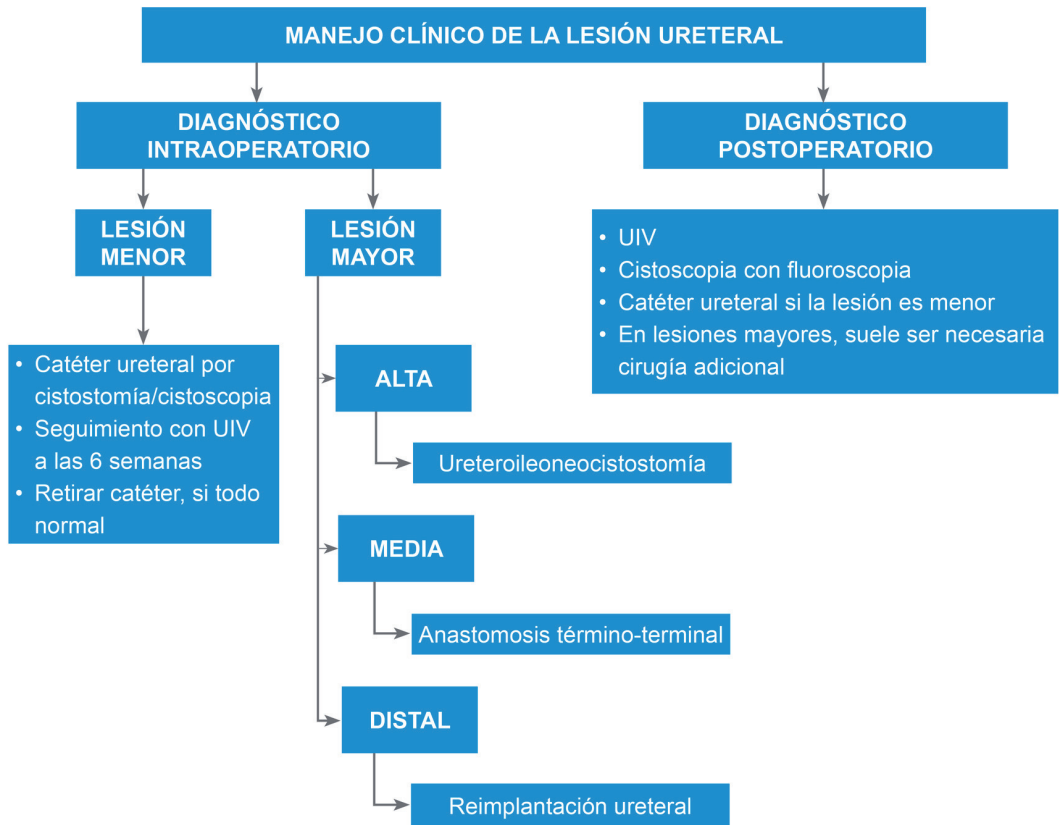De forma postoperatoria, la lesión unilateral puede pasar desapercibida porque, tras una elevación transitoria de la creatinina, el riñón no afectado compensa el defecto. El diagnóstico suele retrasarse 7-10 días, y la clínica puede incluir dolor del ángulo costovertebral, íleo, fiebre y dolor en flanco, o fosa renal correspondiente; clínica que indica hematoma, inflamación o infección, en el lugar de la lesión. El diagnóstico se confirma mediante urografía intravenosa y cistoscopia, para localizar y caracterizar la lesión.

La estrategia terapéutica queda reflejada en la **Tabla 1**⁶. En general, siempre es recomendable consultar con el urólogo.

LESIONES VESICALES Y URETRALES

Las lesiones del fondo de la vejiga diagnosticadas intraoperatoriamente, donde el peritoneo se adhiere firmemente a la pared vesical, se suturan después de disecar el peritoneo de la fina pared vesical. Cuando el defecto vesical es extenso, se aconseja practicar complementariamente una cistostomía mediante punción suprapúbica para llevar a cabo un sondaje vesical.

TABLA 1. Estrategia terapéutica en las lesiones uretrales



En cirugía laparoscópica, las lesiones vesicales más frecuentes aparecen en la histerectomía laparoscópica (HL) y en la HVAL, con tasas descritas del 0,02 al 8,3 %³, con una media del 2,8 % en la HVAL, tasa mayor que en la histerectomía abdominal o vaginal convencional, sobre todo, cuando el abordaje de la colpotomía se hace por vía abdominal (tasa de lesión vesical del 2,9 %) y no por vía vaginal (tasa del 0,4 %)⁷. Otros autores, como Shen⁴ y Soong⁵, publican tasas del 0,4 y del 0,39 % en 2.702 y en 7.725 HVAL, respectivamente.

La lesión más descrita en cirugía laparoscópica es la laceración de la pared vesical en la disección para histerectomía o para la técnica de Burch⁸.

Las lesiones de la parte extraperitoneal de la vejiga, producidas en cirugía vaginal, se deben suturar en dos planos.

En algunos casos muy raros, tanto en cirugía abdominal como en cirugía vaginal, pueden researse por error grandes porciones de pared vesical en las que, a veces, está incluida la zona de desembocadura de los uréteres. Son lesiones que deben diagnosticarse de forma intraoperatoria y su reparación debe llevarse a cabo de forma inmediata¹.

Las lesiones uretrales, que se aprecian intraoperatoriamente, deben ser suturadas. En los efectos uretrales grandes que aparecen el postoperatorio, hay que esperar un periodo de unas 8 o 10 semanas entre la presentación del defecto uretral y la operación reparadora¹.

BIBLIOGRAFÍA

1. Hohenfellner R, Wulff HD. *Complicaciones urológicas. En: Beck L Ed. Complicaciones intra y postoperatorias en ginecología, incluidas las urológicas e intestinales, Salvat Editores S.A. Barcelona 1983; 175.*
2. Cholkeri-Singh A, Narepalem N, Miller CE. *Laparoscopic ureteral injury and repair: case reviews and clinical update. J. Minim. Invasive Gynecol. 2007; 14(3):356-61.*
3. Shirk GJ, Johns A, Redwine DB. *Complications of laparoscopic surgery: how to avoid them and how to repair them. J. Minim. Invasive Gynecol. 2006; 13(4): 352-59.*
4. Shen CC, Wu MP, Kung FT, Huang FJ, et al. *Major complications associated with laparoscopic assisted vaginal hysterectomy: ten-year experience. J. Am. Assoc. Gynecol. Laparosc. 2003; 10(2):147-53.*
5. Soong YK, Yu HT, Wang CJ, Lee CL, Huang HY. *Urinary tract injury in laparoscopic assisted vaginal hysterectomy. J. Minim. Invasive Gynecol. 2007; 14(5):600-5.*
6. Chan JK, Morrow J, Manetta A. *prevention of ureteral injuries in gynaecologic surgery. Am. J. Obstet. Gynecol. 2003; 188(5):1273-7.*
7. Horng SG, Huang KG, Lo TS, Soong YK. *Bladder injury after LAVH: a prospective, randomised comparison of vaginal and laparoscopic approaches to colpotomy during LAVH. J. Am. Assoc. Gynecol. Laparosc. 2004; 11(1):42-6.*
8. Sadik S, Onoglu AS, Mendilcioglu I, Sehirali S, Sipahi C, Taskin O. *Urinary tract injuries during advanced gynaecologic laparoscopy. J. Am. Assoc. Gynecol. Laparosc. 2000; 7(4):569-72.*

Patrocinado por:



Soluciones pensando en ti